



Faune **VET**  
Zoo and Exotics Vet Solutions

## NEWSLETTER N°4 – MARS 2021



©FauneVET



©FauneVET



©FauneVET

### LES ACTUS FAUNEVET

FauneVET propose des consultations spécialisées en médecine des Nouveaux Animaux de Compagnie dans trois cliniques différentes dans la région rennaise, angeoise et vendéenne.

- Dr **Laura Mercado** accompagnée de notre assistante Blanche consulte **tous les mardis** à La Clinique **VetAlouette aux Herbiers (85)**. Elle y assure les consultations de médecine et chirurgie générales. Elle reçoit également des consultations référées qui nécessitent plus d'examen. Les animaux qui nécessitent des examens plus approfondis ou des interventions chirurgicales plus spécialisées peuvent être transférés au CHV Atlantia à Nantes si besoin.
- La **Clinique de la Boulais à Cesson-Sevigné (Rennes - 35)** accueille l'équipe FauneVET **tous les mardis, mercredi et vendredi**. Dr **Emmanuel Risi** assure les consultations NAC en alternance avec le Dr **Perrine Sabatier**, accompagnée de notre assistante Murielle. Ils y assurent les consultations de médecine et chirurgie générales ainsi que des cas référés plus spécialisés. Les animaux qui nécessitent des examens plus approfondis ou des interventions chirurgicales plus spécialisées peuvent être transférés au CHV Atlantia à Nantes si besoin.
- Enfin **tous les jeudis**, les Dr **Emmanuel Risi** et Dr **Minh Huynh** accompagnés de notre assistante Jagoda se rendent à la clinique **VETREF à Beaucozé (Angers - 49)** pour assurer des consultations référées. Les examens complémentaires et interventions chirurgicales peuvent être effectués sur place (scanner, endoscopie, échographie...).

Ces différentes localisations permettent d'étendre l'activité NAC et de rendre l'accès plus simple à vos clients, propriétaires de NAC qui ont besoin de consulter un spécialiste.

Merci pour votre confiance.

Jagoda Kaszkowiak

**ATLANTIA**  
L'HÔPITAL DES ANIMAUX

NANTES – 7 jours sur 7  
22 rue René Viviani, 44200 NANTES  
Tél : 02.40.47.40.09.

 **VetAlouettes**

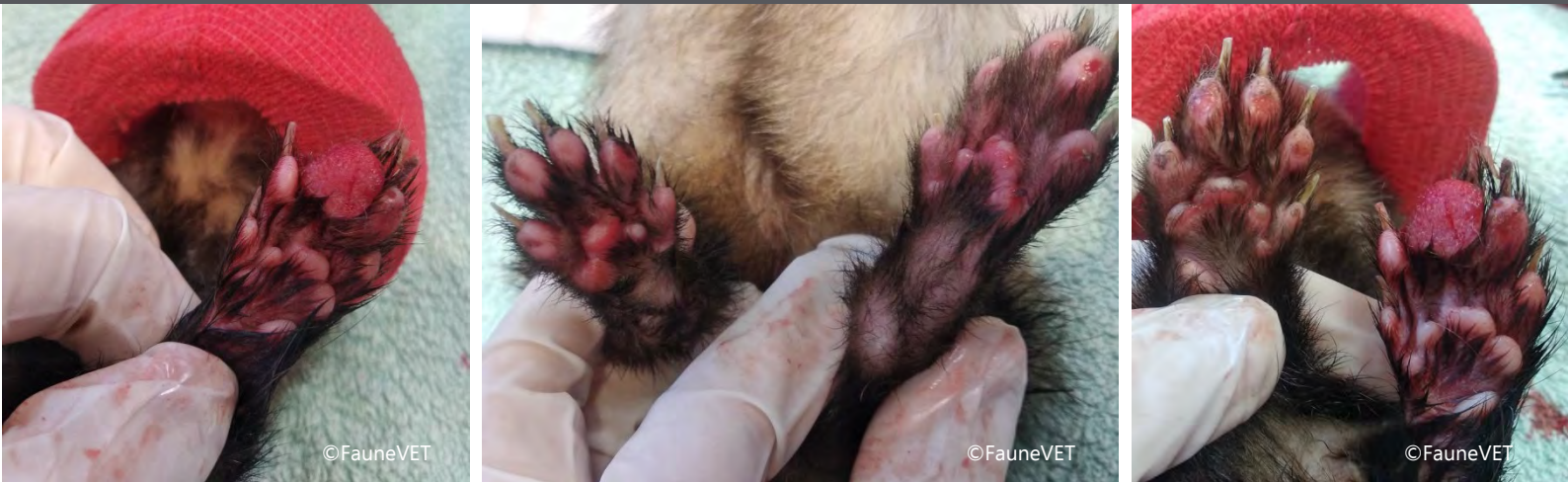LES HERBIERS – Tous les mardis  
6 Rue de la Ferme  
85500 LES HERBIERS  
Tél : 02.51.21.22.22



CESSON SEVIGNE – Tous les mercredis  
6 rue de la Mare Pavée  
35510 CESSON SEVIGNE  
Tél : 02.99.22.22.22

**VETREF**  
Clinique vétérinaire de référés

ANGERS – Tous les jeudis  
7 rue James Watt  
49070 ANGERS-BEAUCOUZE



### LES ACTUS SCIENTIFIQUES NAC

Une furette (*Mustela putorius*), âgée de 7 ans est présentée à la consultation pour amaigrissement.

A l'examen clinique, l'animal est légèrement déshydraté et cachectique. Elle présente une masse sur le coussinet de la 3ème phalange de l'extrémité antérieure gauche, d'origine et de date d'apparition inconnues ainsi qu'une pododermatite ulcérée généralisée sur les 4 extrémités.

L'animal reçoit une alimentation à base de croquettes pour furet et une litière pour chat en cristaux. Elle avait été stérilisée par un implant desloréline en 2016, supposé ne plus être actif au moment de la consultation. Les vaccins ne sont pas à jour. Sous anesthésie générale à l'isoflurane, une biopsie est réalisée afin d'effectuer une analyse histopathologique de la masse. Un prélèvement sanguin est également effectué pour une numération formule et une biochimie sanguine.

Les résultats de la biopsie concluent un carcinome épidermoïde, une tumeur maligne modérément différenciée issue de la prolifération de cellules épithéliales malpighiennes.

Cette tumeur d'origine épithéliale a un caractère infiltrant qui se caractérise par une malignité essentiellement locale. Les métastases ganglionnaires sont peu fréquentes et habituellement tardives. Les récurrences sont par ailleurs fréquentes dans ce cas de tumeur, nécessitant une exérèse la plus large possible. Les récurrences et extensions lorsqu'elles apparaissent, sont observées généralement dans les 6 mois.

Le traitement conseillé dans ce cas est une chirurgie d'amputation de la 3ème phalange pour limiter les récurrences.


Les tumeurs de la peau sont peu fréquentes chez les furets. Les plus courantes sont les tumeurs d'origine basale (tumeur basale, adénome sébacé et épithélioma sébacé), les mastocytomes et les tumeurs des glandes apocrines.

La litière de chat est déconseillée chez le furet car elle peut être abrasive et favoriser l'apparition d'ulcères podaux.

Les anomalies des coussinets peuvent évoluer en infection fongique ou en gale chez les furets immunodéprimés. La maladie de Carré, fatale chez le furet, peut également provoquer une hyperkératose des coussinets.

Dr Laura Mercado





©FauneVET

### LES ACTUS SCIENTIFIQUES ZOO

Les récentes recommandations de l'EEP conduisent les parcs zoologiques à castrer chirurgicalement certains mâles girafes dans le cadre de la gestion de la population captive.

Ainsi, en novembre dernier l'équipe FauneVet est venue renforcer l'équipe vétérinaire du Bioparc de Doué-la-Fontaine pour la castration de deux jeunes mâles âgés de deux ans.

Les animaux sont mis à jeun 48h au préalable et une diète hydrique de 24h est associée. Après une prémédication avec une association d'un alpha-2 agoniste et de kétamine, une induction à l'étorphine a été réalisée pour obtenir le décubitus latéral des animaux. Les girafes sont rapidement intubées avant d'être repositionnées dans le box afin de faciliter leur relevé. FC, FR et EtCO<sub>2</sub> sont monitorés dès que l'animal est en position pour l'intervention.

Des castrations chirurgicales à testicules découverts ont été réalisées après une anesthésie locale à la lidocaïne. L'anesthésie est entretenue à l'aide d'une perfusion continue lente d'un mélange guafénésine/kétamine. La perfusion a été stoppée 20 minutes avant d'initier la phase de réveil. Les drogues anesthésiques sont antagonisées par des injections intraveineuses d'atipamézole et de naltrexone. Les girafes ont été maintenues au sol jusqu'à ce qu'elles soient jugées capables de se relever ou de se tenir en décubitus sternal. Elles ne sont extubées qu'au dernier moment.

Les deux girafes se sont réveillées et relevées sans complications. Une analgésie et antibiothérapie per- et post-opératoires ont été mises en place. Le bon déroulement d'une telle procédure requiert une équipe étoffée, bien coordonnée pour optimiser le temps de décubitus des animaux.



©FauneVET

Dr Barbara Blanc

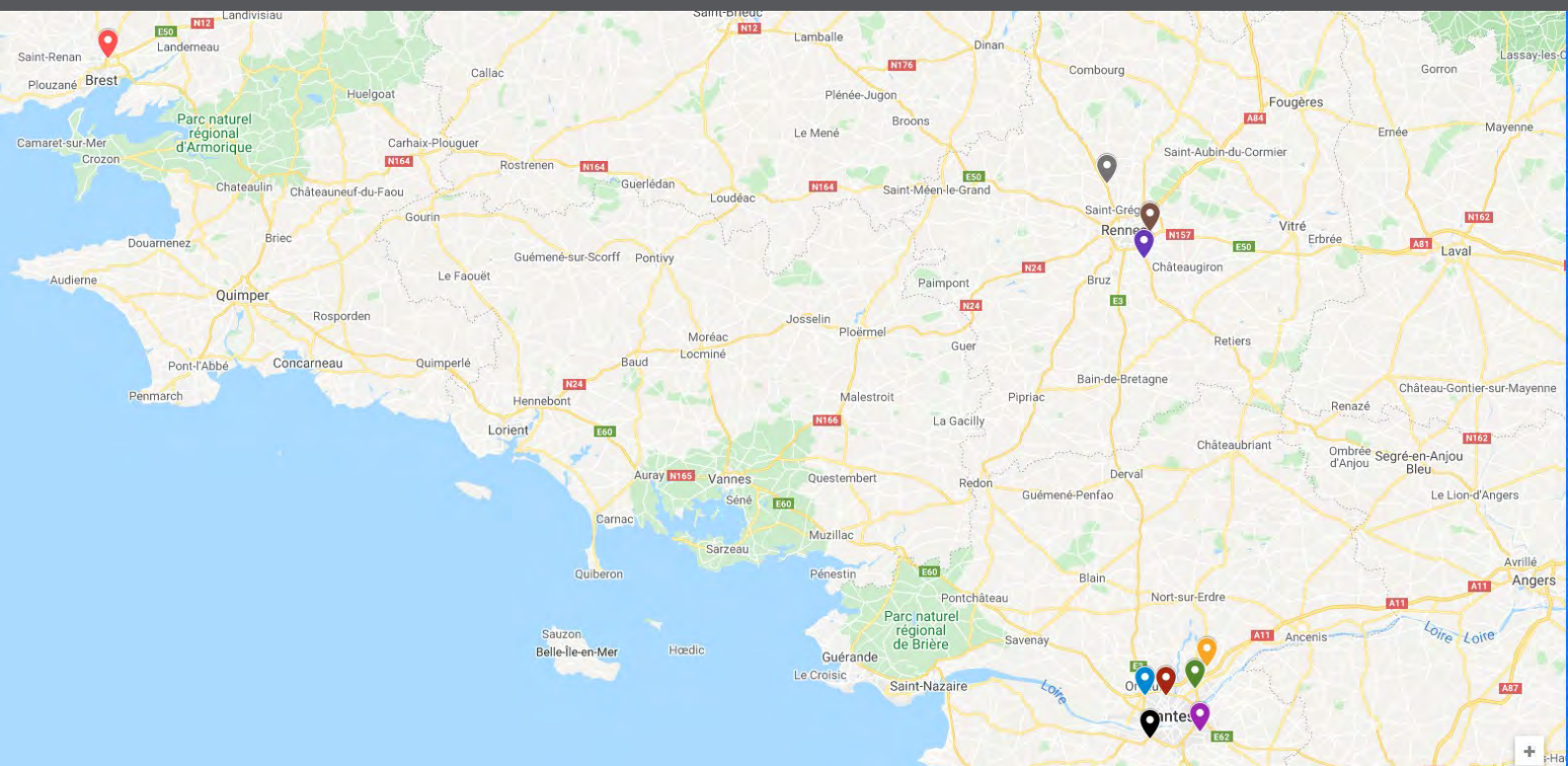




# FauneVET

Zoo and Exotics Vet Solutions

## NEWSLETTER N°4 – MARS 2021



FauneVET travaille également avec quelques animaleries basées autour de Nantes, Rennes et Brest. Les visites mensuelles par le vétérinaire permettent de juger du bon état de santé des animaux présents et du bon respect de leurs conditions de vie et d'alimentation.

Dans chaque magasin, en collaboration étroite avec l'équipe de vendeurs, les vétérinaires de FauneVET établissent les plans de soins et de prophylaxie. Ils travaillent également sur les procédures d'entretien, de nettoyage, de l'aménagement des cages et terrarium afin de garantir les meilleures conditions de vie possibles et la bonne santé des animaux présents.

Entre chaque visite, l'équipe de soigneurs et vendeurs de l'animalerie assure avec professionnalisme la surveillance et l'entretien de leurs animaux et n'hésitent pas à contacter un vétérinaire de FauneVET en cas de problème.

### Voici nos animaleries partenaires :

-  Maxi Zoo à Brest-Gouesnou
-  Jardiland - La Mézière (Cap Malo Rennes Nord)
-  Jardiland à Cesson-Sevigné
-  Maxi Zoo à Vern-sur-Seiche
-  Jardinerie Truffaut à Carquefou
-  Esprit Jardiland à Carquefou
-  Tom And Co à Orvault (Route de Vannes)
-  Maxi Zoo à Saint Herblain (Route de Vannes)
-  Jardiland à Basse Goulaine
-  Jardiland à Bouguenais

**ATLANTIA**  
L'HÔPITAL DES ANIMAUX

NANTES – 7 jours sur 7  
22 rue René Viviani, 44200 NANTES  
Tél : 02.40.47.40.09.

 VetAlouettes

LES HERBIERS – Tous les mardis  
6 Rue de la Ferme  
85500 LES HERBIERS  
Tél : 02.51.41.02.02



CESSON SEVIGNE – Tous les mercredis  
6 rue de la Mare Pavée  
35510 CESSON SEVIGNE  
Tél : 02.99.22.00.00

**VETREF**  
Clinique vétérinaire de références

ANGERS – Tous les jeudis  
7 rue James Watt  
49070 ANGERS-BEAUCOUZE